PRIMEROS DRENAJES DE COLECCIÓN PANCREÁTICA POR ULTRASONIDO ENDOSCÓPICO DE GUATEMALA

[1]Barillas Delgado, Vielka. [2]Sandoval, Luis Fernando, Samayoa Nadhikrishna, [2]Campos,Dania, [2]Paredes, Carlos.
[1]Residente del Postgrado en gastroenterología y endoscopía digestiva, Instituto Guatemalteco de Seguridad Social, Guatemala, Guatemala.
[2]Gastroenterólogo jefe, Instituto Guatemalteco de Seguridad Social, Guatemala
[3]Jefe de servicio de la unidad de gastroenterología, médico gastroenterólogo, Instituto Guatemalteco de Seguridad Social, Guatemala.

Resumen

El stent metálico con aposición de lumen (LAMS, por sus siglas en inglés) dispositivo de uso revolucionario que ha sido desarrollado para uso endoscópico, de los cuales hay diferentes tipos incluyendo los mejorados con electrocauterio, con diferentes longitudes y diámetros, como, por ejemplo: Aixstent, Axios, Hot AXIOS, Nagi, Spaxus, Hanaro-stent y Microtech-stent.(1) La pancreatitis aguda (PA) representa hasta 2500 millones de dólares en costos sanitarios en el mundo, teniendo en sus compliaciones los pseudoquistes pancreáticos (PP) y necrosis pancreática amurallada (WON), en los cuales se puede optar para su drenaje el uso de LAMS.

A continuacion se presentan 2 casos en los cuales los ambos pacientes de sexo masculino, con rangos de edad en 61 años y 36 años quienes presentan de PA de diferentes etiologías siend y como complicación ambos presentan WON por lo cual en ambos al ser evaluados según presentación de los mismos se opta por abordaje endoscópico para drenaje de colección, presentado el primer caso adecuada evolución sin complicaciones post tratamiento, en el segundo caso presenta cuadro de hemorragia gastrointestinal superior, ameritando procedimiento endoscópico superior para revisión evidenciando sangrado arterial a nivel de colección pancreática, por lo cual se realiza necrosectomía . En ambos casos se utiliza LAMS teniendo una evolución satisfactoria con dicho tratamiento.

Introducción

La PA da lugar a 275.000 admisiones anuales y a 2500 millones de dólares en costos sanitarios en todo el mundo. Los PP y WON son complicaciones que pueden llegar a ser a veces devastadora de la PA. Históricamente se drenaban o desbridaban quirúrgicamente o percutáneamente, sin embargo, estas técnicas representaban alto riesgo de morbilidad y complicaciones, por lo que han surgido nuevas técnicas como el ultrasonido endoscópico (USE), que disminuye notablemente las complicaciones.(2)

En la actualidad drenaje endoscópico ha surgido como terapia de elección en el manejo de pseudoquistes pancreáticos (PP) y necrosis pancreática amurallada (WON) y representa ventajas significativas en comparación con el drenaje quirúrgico y percutáneo siendo una técnica segura y efectiva, la elección de la prótesis dependerá de las características de la lesión si son de contenido liquido o si son de contenido sólido, también la experiencia del centro y los costos asociados.(1)(3)

En los últimos años, el drenaje transmural guiado por USE se ha demostrado que los stents metálicos LAMS que se adhieren al lumen son seguros y eficaces, con un alto éxito clínico y técnico, reduciendo el riesgo de perforación, fuga peritoneal, migración y facilitando el drenaje del contenido necrótico, lo cual disminuye complicaciones ya que con ayuda de su colocación por USE aumenta la seguridad al visualizar los vasos en la vía de drenaje, ubicación de cola del páncreas y resto de estructuras y esto a su vez aumenta el éxito técnico.(4)

En estudios acerca de WON como de PP, el uso de LAMS se ha asociado con mayores tasas de éxito clínico, menos sesiones endoscópicas requeridas, tiempos de procedimiento más cortos, estadías hospitalarias más cortas y menores costos institucionales en comparación con procedimientos quirúrgicos. Los tiempos más cortos se asocian a las ventajas de estos dispositivos ya que todo el sistema esta armado en un mismo dispositivo y no requiere intercambio de accesorios endoscópicos, para realización del procedimiento, desde el acceso a la colección hasta el despliegue de las 2 campanas en la posición deseada, es mucho más corto que las otras alternativas de abordaje.(2)(5)

Las complicaciones más comunes que se encuentran en el drenaje de PP y WON con LAMS incluyen sangrado, migración o desplazamiento del stent, stents enterrados, oclusión del stent y perforación, siendo en conjunto menores a un 10% de presentación de dichas complicaciones.(2)

Se presenta una serie de los primeros 2 casos realizados en el país realizados en el seguro social, en el Hospital General de Enfermedades, los cuales se hicieron por medio de ultrasonido endoscópico lineal FUJIMILM, modelo SU-1-H-(120), con stent de aposición luminal tipo Hot AXIOS 15x10mm.

Reporte de casos

Caso no. 1

Masculino de 61 años de edad con antecedente de importancia de diagnóstico de pseudoquiste pancreático hace 1 mes. Traído por familia con historia de alteración de la conciencia de 6 horas de evolución, indican

que hace 1 mes presenta dolor característico de pancreatitis por lo cual ingresa a centro privado, indicaron cuadro de pancreatitis severa recibiendo antibioterapia con meropenem y vancomicina por 7 días, sin embargo al alta ha presentado 38.5°C de temperatura, por lo que consultan nuevamente y dejan tratamiento con cefalosporina de 3era generación por 11 día, inicia con nauseas, diarrea y presenta nuevamente dolor en epigastrio asociado por lo que refieren a esta unidad.

Al ingreso a esta unidad PA:118/60mmHg, FC:82lpm, T: 38°C, con tendencia al sueño, con palidez, abdomen globoso con dolor a la palpación en epigastrio, leucocitos:26.85, hemoglobina:10.10, hematocrito:31.10, plaquetas: 646, velocidad de sedintación:58, creatinina:1.17, nitrógeno de urea:14, calcio:7.9, potasio: 4.60, amilasa 66 lipasa 42. Se realiza tomografía evidenciando colección liquida en saco menor, con moderada cantidad de gas en su interior con capsula hiperdensa fina mide 35x34x86 mm, hay otra colección intrapancreática entre cuero y cola que mide 17x52x6 mm. Paciente es ingresado como colección pancreática infectada, se realiza manejo de líquidos, analgesia, cobertura antibiótica la cual se adecua según sugerencias de infectología, apoyo nutricional y se programa para colocación de prótesis de aposición luminal por parte de gastroenterología.

Se realiza drenaje guiado por USE, se identificó colección necrótica que protruye a nivel de cuerpo gástrico, heterogéneo, pared irregular formada. Colección mide aproximadamente 42.43 mm, se localiza área de colocación de stent utilizando electrocauterio para ingresar a cavidad evidenciando la salida inmediata de líquido purulento de cavidad de colección procedimiento finaliza sin complicaciones (Imagen No.1), paciente continua antibioterapia dirigida con mejoría de síntomas y adecuada evolución clínica, actualmente en seguimiento para poder realizar retiro de dispositivo.

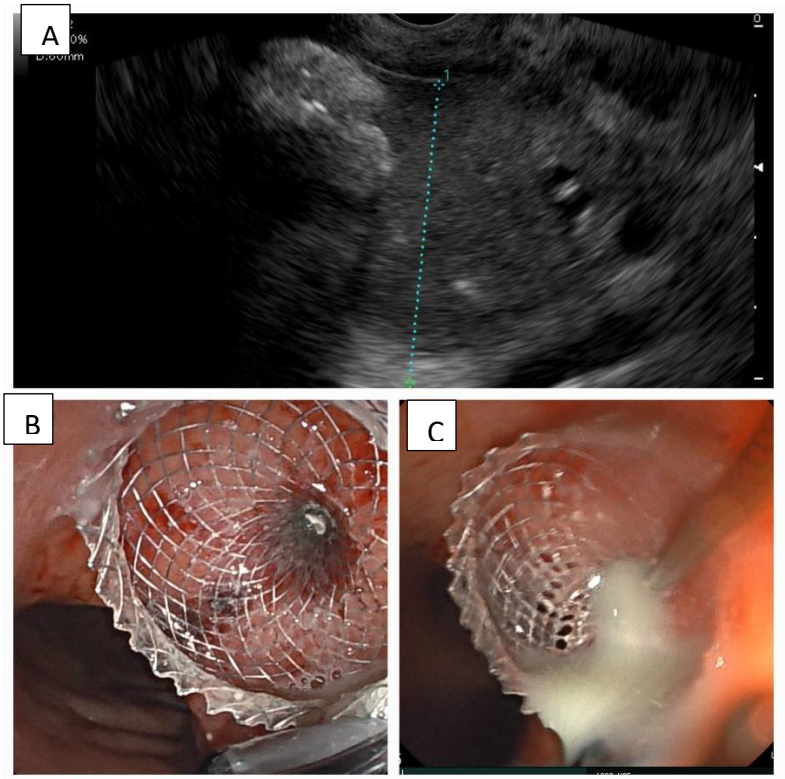

Imagen No. 1 (Base de datos Gastroenterología IGSS 2024)

A. Localización de WON
B. Vista de segunda campana desplegada
C. Visualización de líquido purulento que drena a través de Hot AXIOS

Caso no. 2

Masculino de 36 años de edad, antecedente de importancia, colecistectomía hace 2 años extrainstitucional, quien consulta con historia de dolor abdominal de 48hrs de evolución, en epigastrio, terebrante 10/10 en la escala del dolor, irradia en banda, asocia náuseas y vómitos por lo cual refieren a esta unidad.

Signos vitales 100/70mmHg, FC: 101lpm FR: 16rpm T36.8°C, palidez generalizada, diaforesis, posición antiálgica, ruidos gastrointestinales disminuidos en tono y frecuencia, dolor a la palpación de predominio superior. Laboratorios, leucocitos 9.45, hemoglobina 19.10, hematocrito 58.8 plaquetas 272, proteína C reactiva 369, creatinina 2.73 nitrógeno de urea 24, Calcio 6.9, potasio 5.10, Amilasa 780, lipasa 985, Triglicéridos 1275; ingresa con impresión clínica de pancreatitis aguda severa, BISAP 2pts Marshall 2pts, secundario a hipertrigliceridemia y asocia lesión renal aguda AKIN II, secundario a cuadro de pancreatitis, paciente es manejado con solución Hartman calculado por 1.5ml/kg de peso, manejo de dolor con medicamento en infusión, uso de bomba de insulina y aporte de dextrosa al 10%. Paciente con mejoría parcial con cobertura antibiótica y estancia en unidad de cuidados intensivos. Sin embargo, paciente presenta deterioro clínico, alzas de temperatura, distensión abdominal, derrame pleural, necesidad de ventilación mecánica no invasiva, por lo que se realiza tomografía abdominal, evidenciando colección

peri pancreática con gas 15.4x48x17.4 cm, con liquido libre intraabdominal más pronunciado en corredera para cólica izquierda.

Es presentado a unidad de gastroenterología, se evalúa caso y por cuadro de paciente se decide realizar procedimiento de colocación de prótesis de aposición luminal. Se realiza con USE, se localiza colección pancreática de características homogénea se procede a armar sistema de stent y colocación en cuerpo gástrico hacia colección pancreática sin complicaciones observado salida inmediata de líquido negruzco 400cc aproximadamente. A las 48 horas de colocación de stent se realiza colocación de drenaje percutáneo en colección de corredera paracólica izquierda. Once días posterior a procedimiento presenta melena, por lo cual se llevado a endoscopia, evidenciando sangrado de necrosis pancreática se observa a través de stent cavidad de colección abundante tejido necrótico y sangrado arterial activo a nivel de tejido pancreático se coloca peróxido de hidrogeno, para realización de necrosectomía. Se infiltra adrenalina y completa terapia con sonda monopolar en área de sangrado, sin complicaciones (Imagen No.2). Paciente presenta alivio de síntomas y mejoría clínica.

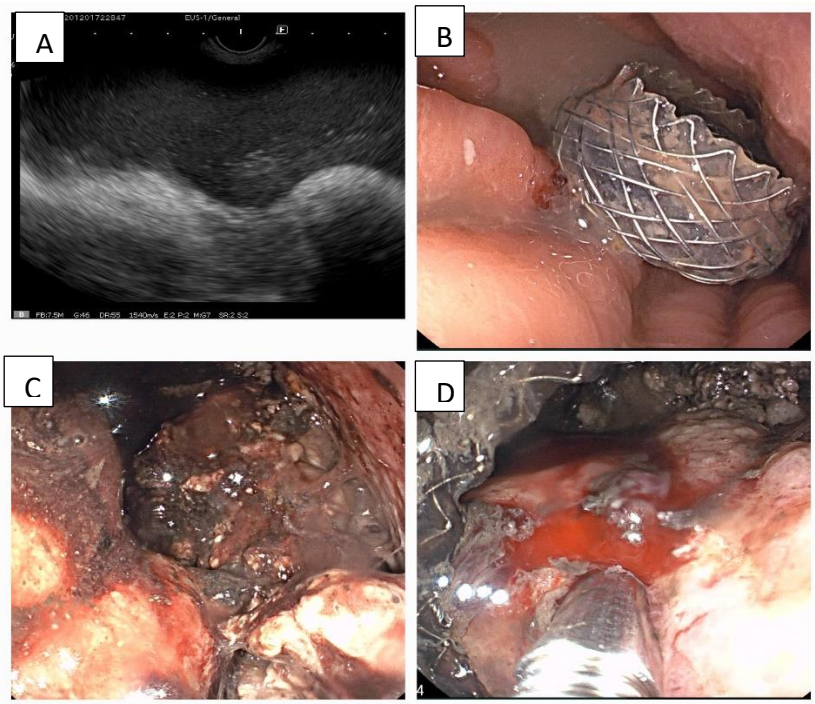

Imagen No. 2 (Base de datos Gastroenterología IGSS 2024)

A. Localización de colección por USE
B. Despliegue de 2da campana en cavidad gástrica, que permite ver salida de líquido de cavidad de colección
C. Vista dentro de cavidad de colección necrótica por medio de Hot AXIOS
D. Terapia realizada de necrosectomía y manejo de sangrado de colección necrótica.

Discusión

Cuando hablamos de las complicaciones pancreáticas debemos tener en cuenta la necesidad de abordajes invasivos se limita a condiciones específicas y está dictada principalmente por la presentación clínica. La necrosis pancreática infectada se puede sospechar en presencia de signos radiológicos de infección como gas dentro de la colección en imágenes transversales, o en caso de insuficiencia orgánica persistente o falta de mejoría clínica, fiebre, leucocitosis o aumento persistente de marcadores inflamatorios, a pesar de una terapia médica óptima. (6)

La infección, que puede desarrollarse en aproximadamente un tercio de los pacientes con pancreatitis necrosante, con una tasa de mortalidad de hasta el 19%, como pudimos observar según la presentación clínica e imagenológica de los casos clínicos compatibles con dicha complicación y coincidentes con cursar con infección, siendo una de las principales indicación para el tratamiento invasivo.(6)

Las estrategias de tratamiento mínimamente invasivas mejoran los resultados de los pacientes con complicaciones pancreáticas como WON. La mayoría de los pacientes requieren un seguimiento más cercano, tratamiento médico y apoyo nutricional. El drenaje transmural endoscópico y la necrosectomía son los abordajes principales para las colecciones que requieren intervención.(7)

Es por eso que un abordaje guiado por USE permite la evaluación de las estructuras vasculares circundantes, disminuyendo así el riesgo de sangrado secundario a la punción a través de un vaso, y permite el drenaje de colecciones que no producen un abultamiento o compresión luminal extrínseca, características que se correlacionan con el éxito endoscópico, incluyen; la ubicación anatómica adecuada adyacente al tracto gastrointestinal luminal, el tamaño de la colección >5 cm, la compresión del intestino con una aposición cercana a la pared gastrointestinal, el quiste único, el quiste maduro y la ausencia de un segmento desconectado del conducto pancreático.(8)

Sin duda el USE ha revolucionado el manejo de estas complicaciones pancreáticas, en conjunto con la Hot AXIOS que usa pocos pasos y de fácil manejo para su colocación, siendo más seguro y eficiente, como se ha demostrado con los casos clínicos, evidenciando en el primer caso una colección que drenó correctamente con adecuada evolución, y así mismo en el segundo caso donde incluso el paciente con deterioro clínico, quien representaba un mayor riesgo de mortalidad de recibir tratamiento invasivo, este riesgo se vio impactado de manera positiva al optar por un abordaje minimante invasivo. (9)

La elección de LAMS para realización de este procedimiento también se ve influenciado por el diámetro del mismo que permite un drenaje más eficiente con menos riesgo de oclusión del stent e infección super

puesta, como sus predecesores los stent plásticos, siendo los LAMS diseñados con una forma "*biflanged* " que permite la aposición de tejido y minimiza el riesgo de migración del stent.(10)

En ninguno de los dos casos se evidencio complicaciones durante la realización del procedimiento, durante la evolución del mismo post colocación presentaron adecuada evolución. El caso numero 2 presento un episodio de sangrado que provenía de la cavidad de la colección necrótica por lo cual requirió intervención, siendo esta una de las complicaciones que se pueden presentar, con una tasa de complicaciones informada en estudios previos que osciló entre el 5 % y el 9,4 %, así mismo estos estudios reportan que el stent Hot AXIOS logra una tasa de resolución clínica del 92,5 % de los casos.(11)

Otros estudios han mostrado que se lograron éxitos tanto técnicos como clínicos en pacientes con PP tratados con LAMS en un 97,6% y un 90,1%, y la Hot AXIOS logró aproximadamente un 93,3% de eficacia clínica. También el sistema tuvo bajas tasas de complicaciones y no hubo estadías hospitalarias prolongadas lo que redujo costos a la institución. En comparación con los casos clínicos presentados pudimos observar la rápida progresión a la mejoría en ambos casos, pese a la complicación presentada la cual se resolvió con éxito y no represento cese de mejoría del caso clínico no. 2 (12)

Se debe tener en cuenta que posterior a la colocación de los stent se debe continuar el manejo multidisciplinario a los pacientes, apego adecuado a tratamiento, y seguimiento de evolución de colección para posterior a resolución proceder a retiro de la misma. El drenaje guiado por ecografía endoscópica utilizando Hot AXIOS es una técnica segura y efectiva. Siendo una práctica relativamente nueva en nuestro país se necesitan más estudios prospectivos a gran escala para determinar el papel de esta técnica en el manejo de la práctica más amplia.

Conclusiones

El abordaje de las complicaciones pancreáticas como PP y WON, han representado un campo en evolución que permiten la introducción de novedosos enfoques de tratamiento, que permiten un abordaje menos invasivo, con menor índice de complicaciones. Contribuyendo a la mejora en la calidad de atención de estas patologías en los pacientes, y trayendo a nuestro país nuevas técnicas para manejo de dichas complicaciones. Debe denotarse que el acceso al mismo aun representa una limitante en el resto del país, teniendo en cuenta que debe realizarse por gastroenterólogos entrenados en ultrasonido endoscópico, así como la disponibilidad de adquisición del stent por los entes de salud en Guatemala.

Bibliografía

1. Mussetto A, Fugazza A, Fuccio L, Triossi O, Repici A, Anderloni A. Current uses and outcomes of lumen-apposing metal stents. Ann Gastroenterol. 2018;31(5):535–40.

2. DeSimone ML, Asombang AW, Berzin TM. Lumen apposing metal stents for pancreatic fluid collections: Recognition and management of complications. World J Gastrointest Endosc. 2017;9(9):456.

3. Gran Sch I, Muñoz C A, Richter R H, Mejía M R, Vargas D JI, Espino E A. Seguridad y eficacia del drenaje guiado por endosonografía de colecciones pancreáticas usando prótesis plásticas y metálicas tipo LAMS. Gastroenterol latinoam. 2019;30:8–12.

4. De Angelis CG, Venezia L, Cortegoso Valdivia P, Rizza S, Bruno M, Pellicano R. Lumen-apposing metal stents in management of pancreatic fluid collections: The nobody's land of removal timing. Saudi J Gastroenterol. 2019;25(6):335–40.

5. Sanchez-Yague A, Gonzalez-Canoniga A, Lopez-Muñoz C, Sanchez-Cantos AM. Pancreatic Necrosectomy Through a Novel Double-flange Lumen-apposing Covered Metal Stent (Video). Video J Encycl GI Endosc. 2014;2(3–4):79–83.

6. Troncone E, Amendola R, Gadaleta F, Cristofaro E De, Neri B, Vico P De, et al. Indications , Techniques and Future Perspectives of Walled-off Necrosis Management. 2024;

7. Dalsania R, Willingham FF. Treatment of walled-off pancreatic necrosis. 2019;35(5):478–82.

8. Bhakta D, Latour R De, Khanna L. Management of pancreatic fluid collections. 2022;(I).

9. Article O. fluid collections under endoscopic ultrasound guidance A case series and review of the literature. 2021;500–8.

10. Alzeerelhouseini HIA, Elqadi M, Elqadi MN, Abukhalaf SA, Ashhab HA, Presentation C. Case Report Endoscopic Drainage of Giant Pancreatic Pseudocysts Using Both Lumen-Apposing Metal Stent and Plastic Stent : A Report of Two Cases and Review of the Current Literature. 2021;2021.

11. Ramai D, Facciorusso A, Deluca M, Barakat M, Adler DG. Adverse events associated with AXIOS stents : Insights from the manufacturer and user facility device experience database. 2022;231–6.

12. Li P, Zhang Z, Wang S, Jin Z, Du Y, Yang A, et al. Original Article A Chinese prospective multicenter cohort study evaluating EUS - guided drainage of pancreatic fluid collections using the Hot AXIOS system. 2023;